

RÖNTGEN AV HÄNDER OCH KNÄLEDER

Händer

1. Undersökning utförd 14
- 1. Mjukdelar + skelett
 - 2. Enbart mjukdelsteknik
 - 3. Enbart skelett
 - 4. Ej utförd
 - 9.
2. Ledförändringar? 15
- 0.
 - 1. Nej
 - 2. Ja, höger
 - 3. Ja, vänster
 - 4. Ja, 2+3
 - 9.
3. Skelettförändringar 16
- 0.
 - 1. Nej
 - 2. Ja, höger
 - 3. Ja, vänster
 - 4. Ja, 2+3
 - 9.

Kodning av ledförändringar

Arthros, gradering (ring 1)

- 0.
- 1. Minimala osteofyter eller mycket liten reduktion av ledspringan
- 2. Måttlig minskning av ledspringan, större "spurs" (osteofyter), måttlig subchondral scleros, måttliga cystiska förändringar
- 3. Kraftig minskning av ledspringan, subchondral scleros, stora cystiska förändringar
- 4. 3 + ledspringan utplånad; sublaxation
- 9.

Rheumatoid arthrit, gradering (ring 2)

- 0.
- 1. Liten erosion (dot dash line), minimal minskning av ledspringa
- 2. Måttligt stor usur, signifikant ledspringeminskning
- 3. 2 + subluxation och/eller kontraktur/deformitet
- 4. 3 + ankylos/benabsorption

9.

Chondrocalcinosis (ring 3)

- 0.
- 1. Ringa
- 2. Måttlig
- 3. Grav

9.

Tecken på annan arthrit (ring 4)

- 0.
- 1. Gikt
- 2. Mb Reiter
- 3. Psoriasis
- 4. Annat patologiskt fynd

9.

Inom varje ledgrupp kodas efter den led som är svårast angripen

Höger hand

4. Handled (radiocarpaleden)


17-20

5. Intercarpalleder

21-24


6. CMC I

25-28




7. MCP I

29-32



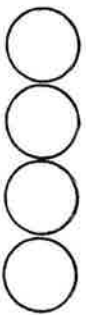
8. IP I

33-36



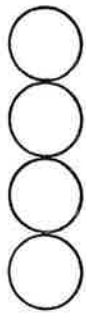
9. MCP II-V

37-40

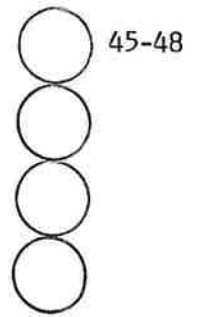


10. PIP II-V

41-44

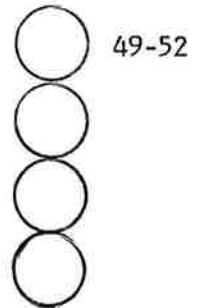


11. DIP II-V

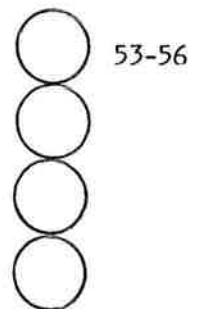


Vänster hand

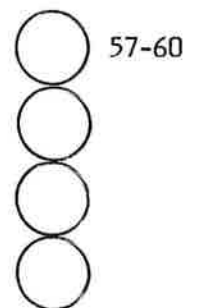
12. Handled (radiocarpaleden)



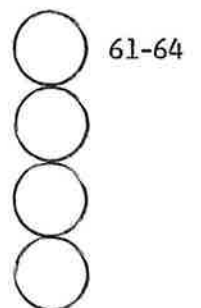
13. Intercarpalleder



14. CMC I



15. MCP I



16. IP I

65-68

17. MCP II-V

69-72

18. PIP II-V

73-76

19. DIP II-V

77-80

20. Om reumatoid arthrit, finns det tecken på läkning (inaktiv RA)?

- 0.
1. Ja
2. Nej
- 9.

81

Skelettförändringar

21. Osteopeni 82
0.
1. Nej
2. Ja
9.
22. Tillstånd efter radiusfraktur 83
0.
1. Nej
2. Ja, höger sida
3. Ja, vänster sida
4. Ja, båda sidor
9.
23. Annan fraktur, lokalisation 84
0.
1. Nej
2. Höger hand
3. Vänster hand
4. 2+3
9.
24. Traumatisk amputation, lokalisation 85
0.
1. Nej
2. Höger hand
3. Vänster hand
4. 2 + 3
9.
25. Annan skelettförändring, specificera 86
0.
1. Nej
2. Höger hand
3. Vänster hand
4. 2+3
9.
26. Mjukdelsförändringar 87
0.
1. Nej
2. Ja, höger
3. Ja, vänster
4. Ja, 2+3
9.

Kodning av

- kärlförkalkningar (ring 1)
- förkalkning i ledkapsel (ring 2)
- förkalkning utanför lederna (ring 3)
- svullnad (ring 4)
- främmande kropp (ring 5)

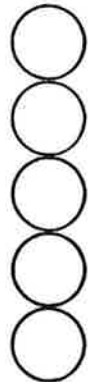
- 0.
- 1. Nej
- 2. Ja

- 9.

Höger hand

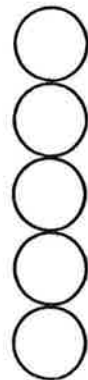
27. Handed/eller ovanför

88-92



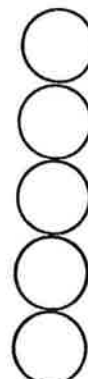
28. Intercarpal/carpus

93-97

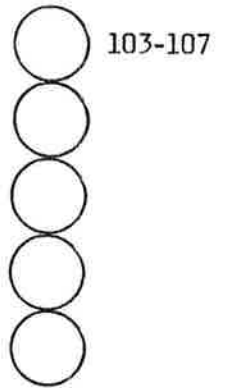


29. CMC I-V/metacarpus

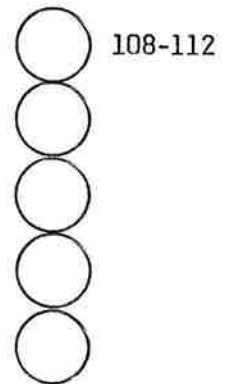
98-102



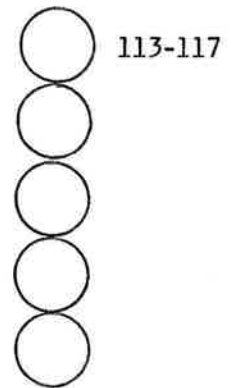
30. MCP/proximala falangen



31. PIP/mellanfalangen

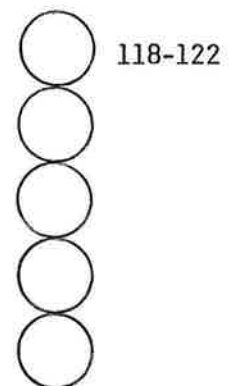


32. DIP/distala falangen

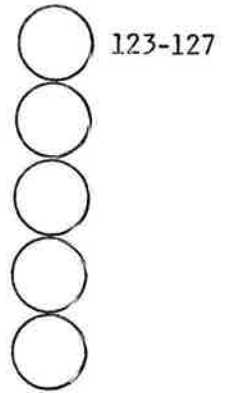


Vänster hand

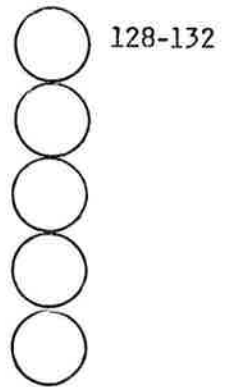
33. Handled/eller ovanför



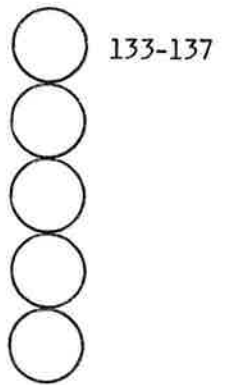
34. Intercarpal/carpus



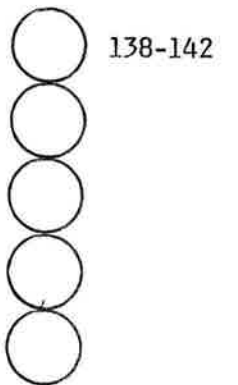
35. CMC I-V/metacarpus



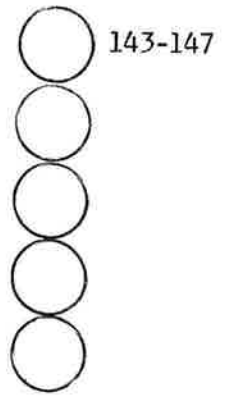
36. MCP/proximala falangen



37. PIP/mellanfalangen



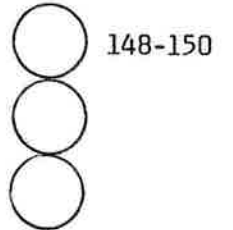
38. DIP/distala falangen



39. Index

Yttre diameter av metacarpale II dx
(direkt)

..... mm (x10)



Cortex bredd (a+b)
(förstoring)

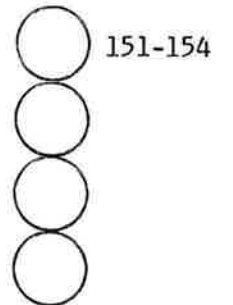
..... mm

Total bredd (c)
(förstoring)

..... mm

Kvot cortex/total

..... ($\times 10^3$)




Knäleder

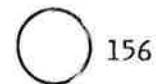
40. Undersökning utförd

- 0.
1. Med belastning
2. Endast i liggande
3. Utan sidobild
4. Ej utförd

9.



41. Ledförändringar



- 0.
- 1. Nej
- 2. Höger
- 3. Vänster
- 4. 2+3
- 9.

Minskad ledspringa, gradering 1-3 (ring 1)

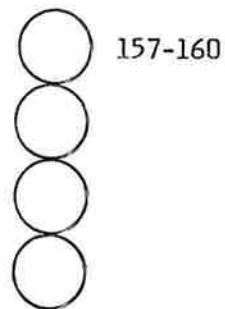
"Spurs" (osteofyter), gradering 1-3 (ring 2)

Scleros, gradering 1-3 (ring 3)

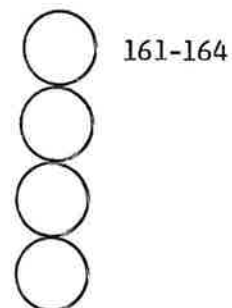
Cystor, gradering 1-3 (ring 4)

Höger knä

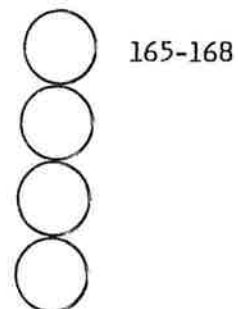
42. Medialt



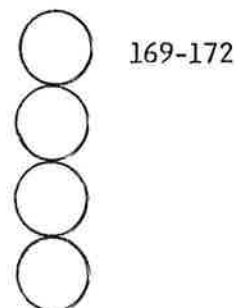
43. Lateralt



44. Retropatellärt



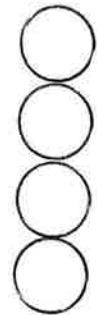
45. Intercondylärplatå



46. Kalkinlagring i ledbrosk eller menisker? 173
- 0.
 1. Nej
 2. Ja
 - 9.
47. I så fall, tyder förkalkningen på chondrocalcinosis? 174
- 0.
 1. Nej
 2. Ja, lokaliserad medialt
 3. Ja, lokaliserad lateralt
 4. Lokaliserad 2+3
 - 9.
48. Grad av chondrocalcinosis 175
- 0.
 1. Ringa
 2. Måttlig
 3. Svår
 - 9.
49. Annan typ av arthrit 176
- 0.
 1. Nej
 2. Rheumatoid arthrit
 3. Annan arthrit
 - 9.
50. Skelettförändringar 177
- 0.
 1. Nej
 2. Resttillstånd efter fraktur
 3. Resttillstånd efter operation
 4. Osteonecros
 5. Osteochondritis dissecans (Mb Schlatter)
 6. Bifynd kärlförkalkning i mjukdelarna
 7. Övrigt, specificera
 -
 8. Kombinationer
 - 9.

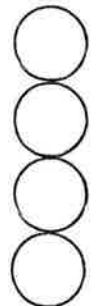
Vänster knä

50. Medialt



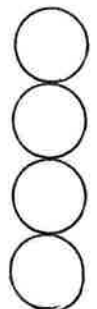
178-181

52. Lateralt




182-185

53. Retropatellärt



186-189


54. Intercondylärplatå



190-193

55. Kalkinlagring i ledbrosk eller menisker

- 0.
- 1. Nej
- 2. Ja
- 9.



194

56. I så fall , tyder förkalkningen på chondrocalcinosis?

195

- 0.
- 1. Nej
- 2. Ja, lokaliserad medialt
- 3. Ja, lokaliserad lateralt
- 4. Lokaliserad 2+3
- 9.

57. Grad av chondrocalcinosis

196

- 0.
- 1. Ringa
- 2. Måttlig
- 3. Svår
- 9.

58. Annan typ av arthrit

197

- 0.
- 1. Nej
- 2. Rheumatoid arthrit
- 3. Annan arthrit
- 9.

59. Skelettförändringar

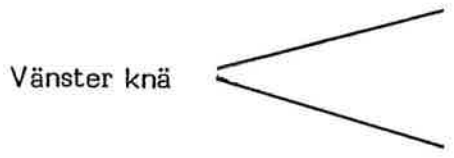
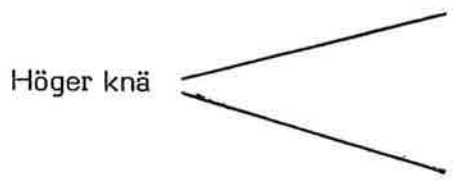
198












- 0.
- 1. Nej
- 2. Resttillstånd efter fraktur
- 3. Resttillstånd efter operation
- 4. Osteonecros
- 5. Osteochondritis dissecans (Mb Schlatter)
- 6. Bifynd kärlförkalkning i mjukdelarna
- 7. Övrigt, specificera

.....

- 8. Kombinationer
- 9.

60. Ledspringa



- lateralt mm x 10  199-201
- 
- 
- medialt mm x 10  202-204
- 
- 
- lateralt mm x 10  205-207
- 
- 
- medialt mm x 10  208-210
- 
- 